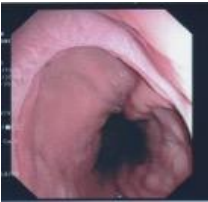

## LES VARICES OESOPHAGIENNES

L'œsophage est le tube souple conduisant les aliments de la bouche à l'estomac, dans le cou et le thorax. Les varices, qu'elles se forment dans les jambes ou dans l'œsophage, sont des veines dilatées de façon irrégulière et à la paroi amincie. Celles des jambes, banales, visibles, et donc connues de tous, se développent sous la peau. Celles de l'œsophage, invisibles de l'extérieur, se développent sous le revêtement du tube digestif en contact avec les aliments. Ce revêtement est appelé la muqueuse. Les varices sont dans la paroi même de l'œsophage, entre la muqueuse et les muscles qui forment la paroi plus extérieure de l'œsophage. La contraction de ces muscles est chargée de faire descendre les aliments.



Vue endoscopique d'un œsophage avec varices. (Image personnelle d'un malade)

Comme les varices des jambes, les varices œsophagiennes se forment en raison d'une mauvaise circulation. Comme les varices des jambes, elles peuvent se fissurer et laisser échapper le sang qu'elles contiennent, un processus que l'on nomme de façon mal appropriée une rupture.

Comme les varices des jambes, les varices œsophagiennes ne sont que des veines œsophagiennes normales mais grossies et déformées par une pression plus élevée du sang qu'elles véhiculent.

La principale cause de cette augmentation de pression est une hypertension portale (voir la plaquette de 2016). Les veines du système porte approvisionnent le foie. Une hypertension portale apparaît donc quand le passage du sang à travers le foie est obstrué par une thrombose de la veine porte, ou par une obstruction des petits vaisseaux du foie, ou par une thrombose des veines hépatiques (syndrome de Budd-Chiari). L'obstruction des petits vaisseaux du foie est due dans la majorité des cas à une maladie chronique conduisant à une cirrhose (diabète, hépatite virale, alcool). Rarement, l'obstruction est due à une maladie touchant d'abord les vaisseaux (veinopathie portale oblitérante).

Autrement dit, avoir trouvé des varices œsophagiennes demande d'en rechercher la cause par un examen attentif de la veine porte, des veines hépatiques et du foie lui-même.

En cas d'hypertension portale, les veines œsophagiennes ne sont pas les seules à se dilater, loin de là. Des varices se forment dans de multiples endroits de l'abdomen. Mais les varices œsophagiennes et les varices de l'estomac sont en pratique les seules qui puissent se fissurer dans un espace creux et se traduire par un saignement. Les autres signes d'hypertension portale qui accompagnent généralement les varices œsophagiennes sont les varices gastriques, la diminution des plaquettes sanguines et l'augmentation de la taille de la rate. Cette dernière n'est souvent pas perceptible par le patient mais est facilement mise en évidence par l'échographie. Des patients souffrant d'hypertension portale (même avec une grosse rate et des plaquettes basses) n'ont pas et n'auront peut-être jamais de varices œsophagiennes. La raison de ces différences n'est pas connue.

Les varices œsophagiennes ne donnent aucun trouble de digestion. Elles sont totalement insensibles et n'empêchent absolument pas l'œsophage d'assurer la propulsion des aliments. Elles ne donnent pas de brûlures ni de reflux de l'estomac vers l'œsophage. Leur seule conséquence est de pouvoir se fissurer et donner un saignement digestif.

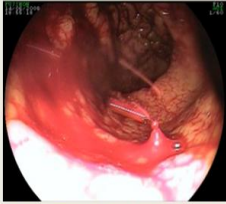Le diagnostic des varices œsophagiennes est fait exclusivement par une endoscopie digestive. Pour l'instant, les autres méthodes moins désagréables pour le patient ne sont pas suffisamment fiables.

Alors que la pression du sang dans les varices œsophagiennes est augmentée en permanence, on ne sait pas pourquoi les saignements qui en proviennent ne sont qu'intermittents et rares. C'est probablement que les mécanismes qui déclenchent la fissuration sont mal compris. Il est probable qu'il faille que plusieurs anomalies surviennent simultanément pour que la fissuration se produise. Ces anomalies sont d'une part une augmentation de la pression sanguine dans les varices, et d'autre part un amincissement de la paroi des varices et de la muqueuse qui les recouvre.

Mais on sait que la fissuration n'est pas due à une augmentation de la pression abdominale au cours d'un exercice ou d'un effort physique, ni au passage des aliments quels qu'ils soient, ni à un effort de toux ou de vomissement, ni à un reflux d'acidité gastrique, ni à un ulcère de la muqueuse œsophagienne, ni à une mauvaise coagulation du sang ou à une hémophilie.

Les caractéristiques connues comme prédisant un risque plus élevé de rupture des varices dans le futur sont : un calibre plus gros, des rougeurs à leur surface, une maladie du foie sévère.

Saignement provenant de la fissuration d'une varice œsophagienne, vu pendant l'endoscopie faite en urgence



Source: <http://www.centrehospitaloiresurgmeaederfrancehemorragiedigestivesurgence.com>

Lorsque l'on peut mesurer la pression du sang dans la circulation portale, on sait que le risque de fissuration est nul en dessous de 12mm de mercure (la pression portale normale est de 5mm de mercure). En revanche, le risque n'est pas proportionnel à l'augmentation de la pression portale au-dessus de ce seuil, ce qui reste rend perplexe les spécialistes.

La fissuration des varices peut se manifester par un vomissement sanglant (appelé hématomèse) ; ou par des selles noires (appelées méléna), ou par un malaise, particulièrement au passage à la position debout, ou par une simple anémie, ou par plusieurs de ces signes en même temps. La quantité de liquide rouge rejeté par la bouche est de plusieurs fois celle du saignement car l'estomac se met immédiatement à sécréter beaucoup d'eau quand il y a du sang.

Les mesures urgentes à mettre en œuvre à la maison sont alors d'allonger le patient jambes en l'air, d'appeler le SAMU, de veiller à bien dégager les voies respiratoires.

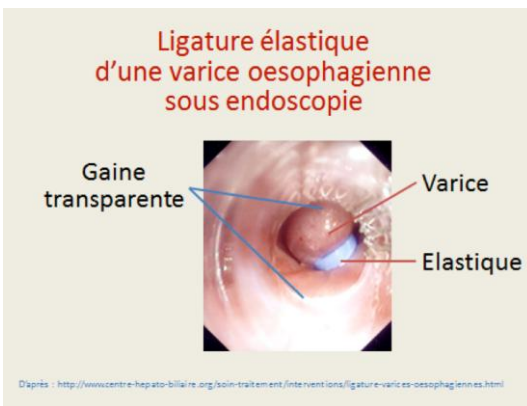
Bien que l'hémorragie due à la fissuration soit toujours très impressionnante, elle est beaucoup moins grave que la plaie accidentelle d'une artère car la pression du sang dans le système porte est beaucoup moins forte que dans les artères et le saignement a donc tendance à s'arrêter spontanément.

Il faut malgré tout aller en urgence à l'hôpital pour y recevoir des soins simples, mais appropriés. Ils sont basés sur les perfusions veineuses et les transfusions si nécessaire, l'administration d'antibiotiques, l'endoscopie pour s'assurer du mécanisme du saignement digestif, et l'endoscopie encore pour faire les premiers gestes d'obturation de la source du saignement.

Lorsque le fonctionnement du foie est bon, et que les soins habituels ont été mis en œuvre, l'évolution d'un saignement par fissuration des varices œsophagiennes est toujours favorable.

En revanche, lorsque le fonctionnement du foie est très perturbé, la fissuration des varices œsophagiennes est une complication qui met en jeu la vie, par défaillance hépatique plus que par le volume du sang perdu.

Les médecins ont depuis longtemps cherché à prévenir la fissuration des varices. On dispose de deux principaux moyens : faire baisser la pression portale par des médicaments (principalement le propranolol et le nadolol) ; ou boucher les varices par divers moyens endoscopiques, le plus utilisé étant le placement de petits anneaux élastiques pour les stranguler (ligature élastique endoscopique). Ces moyens sont proposés aux patients ayant des grosses varices ou des varices avec des rougeurs. La ligature de toutes les varices ne peut pas se faire en une seule fois. Plusieurs séances ambulatoires sont donc nécessaires, sous anesthésie générale, espacées d'un mois environ. Le nombre varie en fonctions du volume de varices à ligaturer. Cela est sans douleur pour le patient mis à part quelques tiraillements pendant quelques heures suivant le geste.



Il est rare d'avoir recours à la mise en place d'un TIPS pour traiter des varices œsophagiennes. Ce dispositif de radiologie interventionnelle (voir fiche AMVF), fait diminuer la pression portale en plaçant un conduit qui contourne le secteur obstrué (veine porte, foie ou veines hépatiques).

Photos: centre hépato-biliaire, hôpital Paul Brousse

Décembre 2017

Professeur Dominique Valla

Professeur des Universités - Praticien Hospitalier

Centre de référence national des maladies vasculaires du foie

Service d'hépatologie, Hôpital Beaujon, Clichy-la-Garenne